

## Stamdata

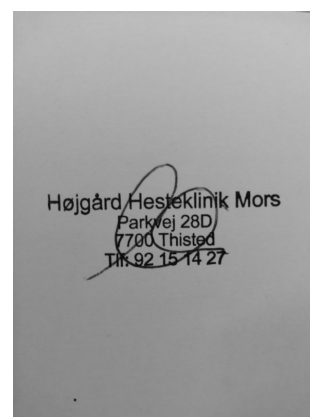
Breed: Danish Warmblod

Name Navn Calloway	Race Dansk varmblod	Farve rød	Køn Hingst
Fødselsdag 04-05-2020	Reg nr. 208333DW2045081	Chip nr.	
Hestens identitet samt signalement er i overensstemmelse med hestens pas: <input checked="" type="checkbox"/>		Hesten er chipmærket: <input checked="" type="checkbox"/>	

Hesten skal anvendes til:
Hvor længe har hesten været i kontinuerlig træning forud for handelsundersøgelsen: : unghingst
Sælger er registreret som kunde i den undersøgende dyrlæges praksis ? Nej

Med henvisning til de i forhåndsftalen for handelsattesten specificerede betingelser og begrænsninger en sådan undersøgelse udføres under, er det på baggrund af undersøgelsen dags dato undertegnede dyrlæges konklusion

- Der er ud fra en veterinærfaglig vurdering normal risiko for, at hestens sundhedstilstand dags dato vil få betydning for den påtænkte anvendelse af hesten.
- Der er ud fra en veterinærfaglig vurdering let forøget risiko for, at hestens sundhedstilstand dags dato vil få betydning for den påtænkte anvendelse af hesten.
- Der er ud fra en veterinærfaglig vurdering forøget risiko for, at hestens sundhedstilstand dags dato vil få betydning for den påtænkte anvendelse af hesten.
- Der er ud fra en veterinærfaglig vurdering betydelig risiko for, at hestens sundhedstilstand dags dato vil få betydning for den påtænkte anvendelse af hesten.
- Det er ikke muligt uden supplerende undersøgelser af hesten at drage nogen konklusion af den aktuelle undersøgelse.



13-10-2022

Dato

Dyrlægens underskrift/stempel

---

## 1. STANDARD PROJEKTIONER AF LEMMER ANVENDT

---

1 STANDARD PROJEKTIONER AF LEMMER ANVENDT  
Standard x-rays of legs used, NO

NO YES  
Nej  Ja

---

## 2. SUPPLERENDE PROJEKTIONER AF LEMMER ANVENDT

---

2 SUPPLERENDE PROJEKTIONER AF LEMMER ANVENDT  
SUPPLEMENTARY PROJECTIONS OF LIMBS USED, YES

Nej  Ja

---

2a Hov samt kode forben og bagben  
Hooves and fetlock frontlegs and hindlegs, YES

Nej  Ja

---

2a1 Lateromedial (LM)

VF: Nej  Ja

HF: Nej  Ja

VB: Nej  Ja

HB: Nej  Ja

---

2a2 Dorsopalmar/Dorsoplantar (DP)

VF: Nej  Ja

HF: Nej  Ja

VB: Nej  Ja

HB: Nej  Ja

---

2a3 Dorsolateral (DLPMO/DLPIMO)

VF: Nej  Ja

HF: Nej  Ja

VB: Nej  Ja

HB: Nej  Ja

---

2a4 Dorsomedial (DMPLMO/PILDMO)

VF: Nej  Ja

HF: Nej  Ja

VB: Nej  Ja

HB: Nej  Ja

---

2b Hovseneben (Projektioner anbefales uden sko)

Nej  Ja

---

2b1 Oxspring: (DPrPDi)

Nej  Ja

---

2b2 Skyline

Nej  Ja

---

2b3 Med sko:  
Shod: NO

Nej  Ja

2b4 Hove oprenset og pakket  
Hooves cleaned and packed:  
YES

Nej  Ja

2c Has Hock: YES

Nej  Ja

2c1 Dorsoplantar (DPI)

VB: Nej  Ja

HB: Nej  Ja

2c2 Lateromedial (LM)

VB: Nej  Ja

HB: Nej  Ja

2c3 Dorsolateral (DLPIMO)

VB: Nej  Ja

HB: Nej  Ja

2c4 Plantarolateral (PILDMO)

VB: Nej  Ja

HB: Nej  Ja

2d Knæ Stifle: YES

Nej  Ja

2d1 Kaudolateral (CaLCrMO)

VB: Nej  Ja

HB: Nej  Ja

2d2 Kaudokranial (CaCr)

VB: Nej  Ja

HB: Nej  Ja

### 3. HALS PROJEKTIONER Neck x-rays: YES

3a Laterolateralt (LL)

Nej  Ja

### 4. TORNTAPPE PROJEKTIONER Spine x-rays: YES

4a Laterolateral (LL)

Nej  Ja

### 5. ANDRE PROJEKTIONER Other x-rays: NO

5a Andre projektioner

---

## 6. Hov Hoof

---

- 6a Ses der fragmentering eller remodellering af hovbenets randtop  
Fragmentation or remodeling of the top of the hoof bone is seen:

VF: Nej  Ja HF: Nej  Ja VB: Nej  Ja HB: Nej  Ja 

- 6b Ses der remodellering eller eksostosedannelse på dorsalt kronben eller kodeben?  
Is there remodeling or exostosis formation on the dorsal coffinbone or cannon bone?

VF: Nej  Ja HF: Nej  Ja VB: Nej  Ja HB: Nej  Ja 

- 6c Ses der forbenet dragtbrusk?  
Is there sidebone cartilage?

VF: Nej  Ja HF: Nej  Ja 

- 6d Ses der nydannelser omkring hovseneben?  
Are there new formations around the navicular bone?

VF: Nej  Ja HF: Nej  Ja VB: Nej  Ja HB: Nej  Ja 

- 6e Ses der afvigende placering af hovben i hovkapsel?  
Is there an abnormal position of the coffin bone in the hoof capsule?

VF: Nej  Ja HF: Nej  Ja VB: Nej  Ja HB: Nej  Ja 

- 6f Ses der cyster i hov eller kronben?  
Are there cysts in the hoof or coffin joint?

VF: Nej  Ja HF: Nej  Ja VB: Nej  Ja HB: Nej  Ja 

- 6g Andre bemærkninger: Other remarks:
- 

---

## 7. Hovseneben Navicular

---

- 7a Ses der synoviale invaginationer på den distale rand af hovsenebenet?  
Are synovial intussusceptions seen on the distal edge of the navicular?

VF: Nej  Ja

HF: Nej  Ja

7b Ses der forskel på distale rand ved sammenligning HF/VF?  
Is there a difference in the distal edge when comparing RF/LF?

VF: Nej  Ja

HF: Nej  Ja

7c Ses der fragmenter på den distale rand af hovsenebenet?  
Are fragments visible on the distal edge of the navicular?

VF: Nej  Ja

HF: Nej  Ja

7d Ses der enthesiofytter på den laterale og/eller mediale rand af hovsenebenet?  
Are enthesiophytes seen on the lateral and/or medial border of navicular?

VF: Nej  Ja

HF: Nej  Ja

7e Ses der cyster i hovsenebenet?  
Are there cysts in the navicular?

VF: Nej  Ja

HF: Nej  Ja

7f Ses der forbenet dragtbrusk?  
Is there quittor?

VF: Nej  Ja

HF: Nej  Ja

7g Andre bemærkninger: Other remarks:

## 8. Kode forben og bagben Fetlock frontlegs and hindlegs

8a Ses der OCD fragmenter på sagittalkammen?  
Are OCD fragments seen on the sagittal crest?

VF: Nej  Ja

HF: Nej  Ja

VB: Nej  Ja

HB: Nej  Ja

8b Ses der OC-konturændring på sagittalkammen?  
Is there OC contour change seen on the sagittal crest?

VF: Nej  Ja

HF: Nej  Ja

VB: Nej  Ja

HB: Nej  Ja

8c Ses der andre fragmenter dorsodistalt eller dorsoproximalt?  
Are other fragments seen dorsodistally or dorsoproximally?

VF: Nej  Ja

HF: Nej  Ja

VB: Nej  Ja

HB: Nej  Ja

8d Ses der basalfragmenter eller hjørnestøtte frakturer (UPE)?  
Are there basal fragments or corner support fractures (UPE)?

VF: Nej  Ja

HF: Nej  Ja

VB: Nej  Ja

mellemstor basalfragment - normal risiko  
medium basal fragment - normal risk

HB: Nej  Ja

8e Ses der fraktur af kodeseneben?  
Is there a fracture of the sesamoidea proximale?

VF: Nej  Ja

HF: Nej  Ja

VB: Nej  Ja

HB: Nej  Ja

8f Ses der nydannelser på eller omkring kodesenebenet?  
Are there new growths on or around the sesamoidea proximale?

VF: Nej  Ja

HF: Nej  Ja

VB: Nej  Ja

HB: Nej  Ja

8g Ses der eksostoser palmar/plantar på kodeben?  
Are palmar/plantar exostoses seen on the sesamoidea proximale?

VF: Nej  Ja

HF: Nej  Ja

VB: Nej  Ja

HB: Nej  Ja

8h Ses der cyster i kodeben eller distale pibeknogle?  
Are there cysts in the sesamoidea proximale or cannon bone?

VF: Nej  Ja

HF: Nej  Ja

VB: Nej  Ja

HB: Nej  Ja

8i Andre bemærkninger: Other remarks:

## 9. Has Hock

9a Ses der OCD fragmenter på crista intermedia, laterale trochlea eller mediale malleolus?  
Are there any OCD fragments seen on the crista intermedia, lateral trochlea or medialmalleolus?

VB: Nej  Ja

HB: Nej  Ja

9b Ses der OC-konturændring på crista intermedia, laterale trochlea eller mediale malleolus? Is there OC contour change seen on the crista intermedia, lateral trochlea or medialmalleolus?

lille oc konturforændring på trochlea  
small oc contour change on trochlea

VB: Nej  Ja

HB: Nej  Ja

9c Ses der enthesiofyt dorsoproksimalt på pibeknogle? Is enthesiophyte seen dorsoproximally on the tibia?

stor enthesiofyt - pga hesten alder og træningsstand let forøget risiko  
large enthesiophyte - slightly increased risk due to the horse's age and training level

VB: Nej  Ja

HB: Nej  Ja

9d Ses der nydannelser eller opklaringer i eller omkring tarsalknogler? Are there new formations or clarification in or around the tarsal bones?

remodellering omkring intertarsalled og distal tarsalknogle - pga hesten alder og træningsstand let forøget risiko

VB: Nej  Ja

remodeling around the intertarsal joint and distal tarsal bone - due to the horse's age and training level slightly increased risk

HB: Nej  Ja

- 9e Ses der kileformede tarsalknogler?  
Are wedge-shaped tarsal bones visible?  
VB: Nej  Ja   
HB: Nej  Ja
- 
- 9f Ses der fragmenter plantart i tibiotarsal leddet?  
Are there fragments seen plantar in the tibiotarsal joint?  
VB: Nej  Ja   
HB: Nej  Ja
- 
- 9g Ses der opklaringer i/eller nydannelser omkring sustentaculum tali?  
Are there any clarifications in/or new formations around the sustentaculum tali?  
VB: Nej  Ja   
HB: Nej  Ja
- 
- 9h Andre bemærkninger: Other remarks:
- 

## 10. Knæ <sup>Stifle</sup>

- 10a Ses der OCD fragmenter på laterale trochlea?  
Are OCD fragments seen on the lateral trochlea?  
VB: Nej  Ja   
HB: Nej  Ja
- 
- 10b Ses der OC-konturændring på laterale trochlea?  
Is OC contour change seen on lateral trochlea?  
VB: Nej  Ja   
HB: Nej  Ja
- 
- 10c Ses der nydannelser / fragmenter på distalt på patella  
New formations / fragments can be seen distally on the patella  
VB: Nej  Ja   
HB: Nej  Ja
- 
- 10d Ses der fragmenter eller forkalkninger kaudalt i femorotibialeddet?  
Are fragments or calcifications seen caudally in the femorotibial joint?  
VB: Nej  Ja   
HB: Nej  Ja
- 
- 10e Ses der nydannelser kranialt for den interkondylære proces?  
Are new formations seen cranial to the intercondylar process?  
VB: Nej  Ja   
HB: Nej  Ja
- 
- 10f Ses der cyste distalt i femur eller proximalt i tibia?  
Are cysts seen distally in the femur or proximally in the tibia?  
VB: Nej  Ja   
HB: Nej  Ja
- 
- 10g Andre bemærkninger: Other remarks:
- 

## 11. Hals <sup>Neck</sup>

- 11a Ses der irregulære knoglekonturer caudalt på kraniet? Are irregular bone contours seen caudally on the skull?  
forkalkning ved nakkebandstilhæftning - normal risiko calcification at neck ligament attachment - normal risk  
Nej  Ja
- 
- 11b Ses der nydannelser omkring facetled?  
Are there new formations around facet joints?  
Nej  Ja
-

- 11c Ses der fragmenter omkring eller i facetled?  
Are there fragments visible around or in facet joints? Nej  Ja
- 
- 11d Ses der forstørrelse af facetled?  
Is there an enlargement of the facet joints? Nej  Ja
- 
- 11e Ses der abnorm placering af C2 til C4? Is there an abnormal placement of C2 to C4? C2-C3 increased angle - if the horse is clinically fine there is a normal risk  
C2-C3 forøget vinkel - hvis hesten er klinisk i orden er der normal risiko Nej  Ja
- 
- 11f Andre bemærkninger: Other remarks:
- 

## 12. Torntappe Spines

---

- 12a Ses der kontakt mellem to eller flere torntappe?  
Is there contact between two or more spines? Nej  Ja
- 
- 12b Ses der sklerosering i torntappe?  
Is there sclerosing in the spines? Nej  Ja
- 
- 12c Ses der osteolyse i torntappe?  
Is osteolysis seen in the spines? Nej  Ja
- 
- 12d Ses der enthesiophytter på torntappe?  
Are enthesiophytes seen on the spines? Nej  Ja
- 
- 12e Ses der forkalkning dorsalt på torntappe?  
Can calcification be seen dorsally on the spines? Nej  Ja
- 
- 12f Ses der fraktur af torntappe?  
Is there a fracture of the spines? Nej  Ja
- 
- 12g Andre bemærkninger: Other remarks
- 

## 14. Andet Other

---

- 14a Andre fund Other findings Nej  Ja
-